

<b>Meno:</b>	Ján	<b>Veľkosť a umiestnenie nádoru:</b>	20 × 23 mm, vľavo
<b>Vek (pri operácii):</b>	47	<b>Miesto operácie:</b>	UN L. Pasteura, Košice
<b>Rok operácie:</b>	2011	<b>Operujúci lekár:</b>	prof. MUDr. J. Kovaľ, CSc.

Asi pred rokom mi začalo písať a šumieť v ušiach a slabšie som počul na ľavú stranu. Ušný lekár mi nasadil lieky, no môj stav sa nezlepšoval. Na oddelení ORL v Humennom mi nasadili infúzie, no ani tie mi môj stav nezlepšili, naopak sluch sa mi stále zhoršoval a šumenie bolo intenzívnejšie. Pri ťažšej práci a rýchlej chôdzi som začal mať závraty. Doktor ma poslal na MR hlavy. Výsledok bol pre mňa šokujúci. Na ľavej strane hlavy mi našli tumor veľkosti 20 × 23 mm. Môj ošetrojúci lekár mi dal kontakt na pána prof. Kovaľa do FN Košice. Hneď na druhý deň som mu zavolať a dohodol si termín na konzultáciu.

Pán profesor mi vysvetlil, že tumor je veľký a je nutné ho operačne odstrániť. Milo ma prekvapil prístup pána prof. Kovaľa k pacientovi. Podrobne mi vysvetlil čo má čakať, priebeh operácie a možné pooperačné následky. Doma som absolvoval predoperačné vyšetrenia a vyšetrenie na ARO v Humennom.

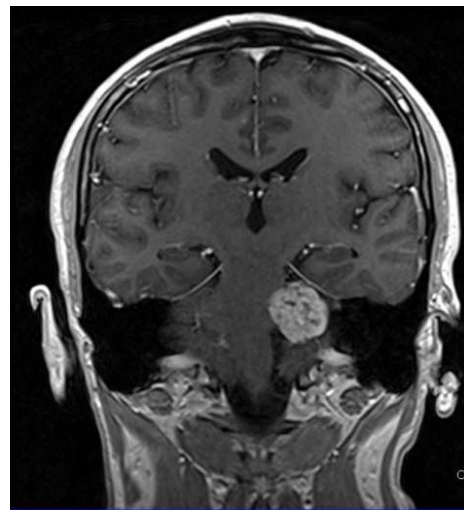
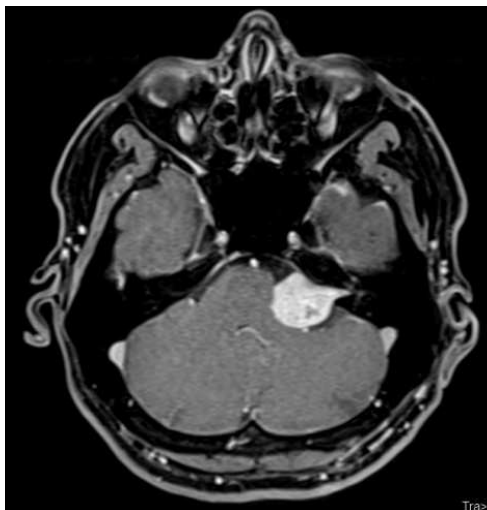Do Košíc na ORL som nastúpil 7. 10. 2011. Absolvoval som ešte vyšetrenia, zavedenie katétra na ARO a iné drobné vyšetrenia. Večer pred operáciou som dostal infúziu antibiotika. Ráno 10. 11. 2011 asi o 05:30 mi obviazali nohy po kolená (ako prevenciu pred trombózou počas operácie). Asi o 06:30 ma odviezli na operačnú sálu. Do rúk mi dali infúzie a potom si už nič nepamätám. Operácia trvala asi 7 hodín.

Prebral som sa na prebúdzačej izbe. Hlava ma nebolela, ale bolela ma močová rúra pretože mi do močového mechúra zaviedli hrubší katéter. Hneď večer ma previezli na izbu oddelenia ORL. Pociťoval som veľký smäd, ale keďže som piť nemohol, zvlhčovali mi sestričky ústa namočenou gázou. Z rany na bruchu mi trčala hadička, ktorá končila vo fľaške vedľa postele. Hadičku z brucha a močovej rúry mi vybrali na druhý deň po operácii a stehy z brucha asi na ôsmy deň. Z brucha mi pri operácii odobrali trochu podkožného tuku, aby vyplnili ranu v hlave. Dva dni som nejedol skoro nič, len som pil tekutiny. Asi na tretí deň mi sestričky pomohli vstať z postele a pomocou vozíka sa trochu prejsť. Po celý čas som bral infúzie antibiotík. Na šiesty deň som chodil už bez vozíka. Moja chôdza bola veľmi nestabilná, neistá a rýchlo som sa unavil. Na ľavej strane hlavy som pociťoval zvláštny tlak, ako by som mal v hlave závažie. Na pätnásty deň po operácii ma prepustili z nemocnice domov.

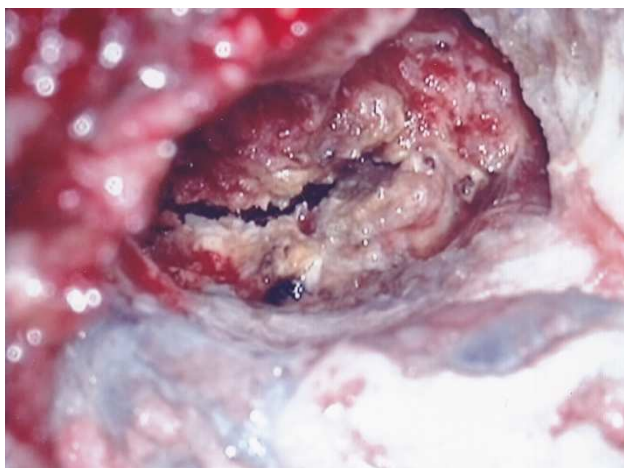
Po týždni som sa vrátil na vybratie stehov z hlavy. Dodnes (tri mesiace po operácii) som v domácom liečení. Najväčšie problémy mám s ľavým okom, ktoré si stále liečim. Pri väčšej fyzickej námahe alebo dlhšej chôdzi mám závraty a nestabilitu a rýchlo sa unavím. Stále mám pocit závažia a zvláštny tlak na ľavej strane hlavy. Ľavú stranu tváre nemám celkom pohyblivú, čo mi robí problém pri jedení. Chodím na rehabilitáciu a verím, že môj stav sa zlepší. Na záver by som chcel poďakovať p. prof. Kovaľovi a jeho tímu lekárov a sestier za ich vysoko profesionálny a ľudský prístup k pacientom.

## Fotografie

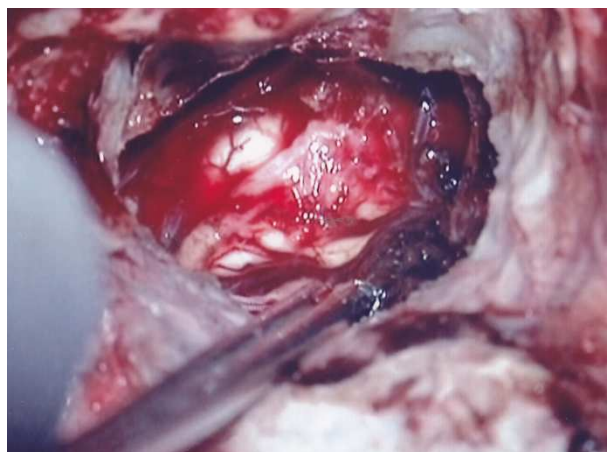
MR hlavy pred operáciou



Pohľad na nádor  
(translabyrintný prístup, vľavo)



Mikroskopický pohľad na mozgový kmeň  
po odstránení nádoru



Endoskopický pohľad do operačnej rany po odstránení nádoru

