

<b>Meno:</b>	Hana	<b>Veľkosť a umiestnenie nádoru:</b>	3,5 × 2,5 × 1,8 cm, vpravo
<b>Vek (pri operácii):</b>	27	<b>Miesto operácie:</b>	UN L. Pasteura, Košice
<b>Rok operácie:</b>	2011	<b>Operujúci lekár:</b>	prof. MUDr. J. Koval', CSc.

Dobrý deň. Rozhodla som sa tiež napísať svoju skúsenosť s touto chorobou, pretože je to dosť raritné ochorenie a informácií na internete nie je veľa.

Začalo sa to vraj x rokov dozadu, ale ja som začala problém pociťovať asi pol roka pred operáciou. Mala som divný pocit v uchu. Okrem toho, že ma občas bolievala hlava (hlavne pri záťaži, či už psychickej alebo fyzickej), šumelo mi v uchu. Najprv mi iba zaľahlo, čo som pripisovala prechladnutiu. Potom začalo aj písať, čo sa mi už veľmi nepáčilo a dosť ma to znervózňovalo. Navštívila som preto ORL oddelenie, kde zistili, že poruchu sluchu nemám a odoslali ma na CT vyšetrenie. CT hlavy bolo v poriadku, nič mi nenašli! Tak som začala rehabilitovať krčnú chrbticu, keďže som hľadala príčinu pískania v uchu. Môj stav sa vôbec nezlepšoval, skôr naopak.

Jedného pekného májového dňa som sa ráno zobudila ako na kolotoči. Svet sa so mnou točil a nešlo to zastaviť. Až som zvracala. To sa mi už ale vôbec nepáčilo a navštívila som neurológa. Ten ma pre istotu odoslal na magnetickú rezonanciu mozgu, keďže krčnú chrbticu som nemala v takom zlom stave, že by mohla spôsobiť taký veľký závrat. Mala som šťastie a MR mi urobili hneď. Po týždni som sa dozvedela nemilú správu. Keďže mi ju ale lekár oznámil, akoby sa nič nedialo, až tak ma to nevyľakalo. Povedal, že mam v hlave nezhubný tumor, ktorý ale nerobí veľkú neplechu a dá sa s ním žiť. Ale zároveň spomenul, že ak by som chcela, môžem zavolať do Košíc, kde takéto tumory veľmi ľahko odstraňujú, vraj to nič nie je. Tak som bola celkom spokojná, lebo som konečne vedela, prečo mi píska v uchu a nič strašné to nie je. To som ale ešte nevedela že pán primár na ORL asi nemal skúsenosti s chorobou tohto typu. Dodnes si to neviem vysvetliť. S kľudom ma poslal z ordinácie so slovami, že s tým v hlave môžem žiť a nemusím to riešiť.

Nedalo mi to a zavolala som do Košíc. Rozprávala som s pánom profesorom Koval'om. Zistila som, že realita je trochu iná. Ako povedal pán profesor, tumor rozmerov 3,5 × 2,5 × 1,8 cm je príšerne veľký a treba ho odstrániť. O dva dni som sa objednala na vyšetrenie do Košíc. Tam ma pán profesor Koval' oboznámil s liečbou, priebehom a následkami operácie. Zistila som, že to nie je až také jednoduché ako sa zdalo. Operácia bola jediné možné riešenie odstránenia tak veľkého nádoru. Keďže mam 27 rokov a dve malé deti, veľmi ma to vyľakalo. Nedokázala som odvtedy myslieť na nič iné a vôbec mi nechutilo jesť. Začala som chudnúť, čo pred operáciou nebolo vôbec žiaduce. Tak nám s manželom pán profesor vyhovel a operoval ma snáď po 2 týždňoch od potvrdenia diagnózy. Som za to veľmi vďačná.

Podstúpila som predoperačné vyšetrenia, takže do Košíc som musela prísť pár dní skôr. Veľmi som sa bála. Operácia trvala 6 hodín a pooperačný pobyt v nemocnici 3 týždne. Rehabilitácia trvala dlho, pretože všetko sa dialo v priamej blízkosti mozgu a môj nádor bol jeden z najväčších tohto typu, s ktorým človek ešte žije. Mala som ochrnutú celú pravú stranu tela. Tvár úplne, pravá ruka ma neposlúchala, pravá noha sa správala zle a celkovo moja stabilita pri chôdzi bola zlá. Učila som sa nanovo chodiť (hoci som sa cítila veľmi slabá a vôbec sa mi do ničoho nechcelo), pri jedle som sa drhla, oko sa mi vôbec nezatváralo. Liečila som sa veľmi pomaly. Ale isto ☺. Milimetrík po milimetríku sa mi rozhybavala tvár, krôčik po krôčiku sa mi vylepšovala chôdza a stále viac som zapájala aj pravú ruku, keďže na istú dobu som radšej uprednostnila ľavú.

Asi mesiac po prepustení z nemocnice som už bola sebestačná a dokázala som sa starať o deti. Teraz, 8 mesiacov po operácii, je môj stav neporovnateľný. Niektoré problémy stále pretrvávajú, ale vraj, do roka od operácie sa to ešte môže zlepšiť. Mávam kašeľ, dusí ma občas z ničoho nič, často pri jedle. Hybnosť tváre na pravej strane nie je ešte úplne dobrá, ale už sa viem usmiať, už viem zavrieť oko, stále

lepšie žmurkám. Ešte sa neviem schuti zasmiať bez toho, aby sa pravá strana nesprávala inak ako ľavá, nežmurkám úplne dokonale a neviem zvrátiť pravú časť čela, netvorí sa mi tam vrásky. Najhoršie pre mňa však je, že mi neslí pravé oko a to ma dosť limituje. Veľmi ma reže, napriek kvapkaniu. Zatiaľ si neviem predstaviť, že by som po materskej mala nastúpiť do práce, kde stále pozerám do počítača, pretože vtedy sa stav oka zhoršuje. A druhá, veľmi nepríjemná vec v spoločnosti by bol môj nevyspytateľný kašeľ. Stále mi v uchu píska, napriek tomu, že som v ňom prišla o sluch, čo som dopredu vedela. Ale na to si pomaly zvykám, pretože je to vraj neovplyviteľné.

Keď si ale porovnam, ako sa to všetko od operácie zlepšilo, a uvedomím si, aké mám šťastie, že nádor bol nezhubný a že operácia dopadla dobre, ďakujem Bohu. A v neposlednom rade lekárom a sestričkám v Košiciach, na čele s pánom profesorom Kovalom. Po roku od operácie absolvujem opäť MR a dúfam, že sa potvrdí, že neurinóm je úplne preč a recidíva nenastáva. Toto podstúpim najbližších 6 rokov, aby bolo isté, že schwannóm sa neobnovuje.

Môj nádor bol priveľký, preto aj tie následky sú pravdepodobne zatiaľ väčšie. Pri menších nádoroch býva stav po operácii oveľa lepší.

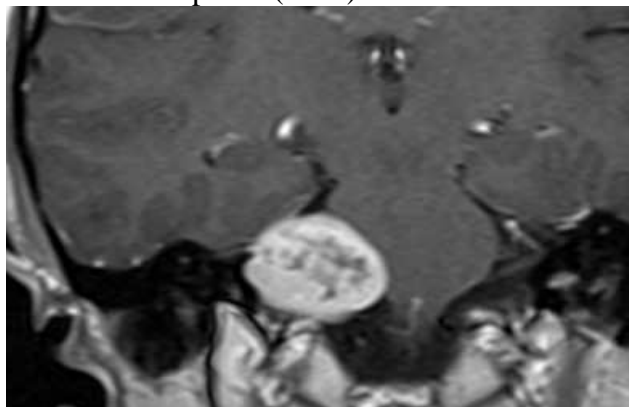
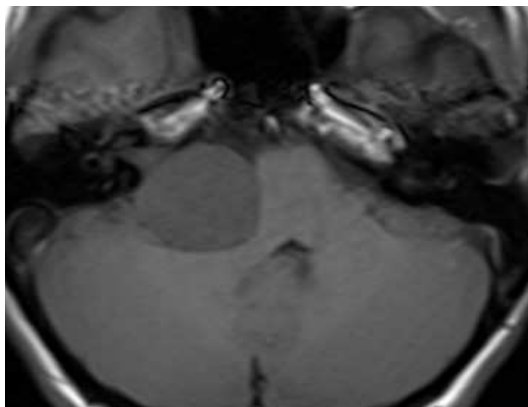
Prajem všetkým, ktorí budú bojovať s touto chorobou, veľa optimizmu, pretože ten je veľmi dôležitý, veľa chuti zabojovať a veľa viery v to, že všetko bude zase dobre. Mne veľmi pomohla psychická podpora manžela, ktorý bol so mnou mesiac v Košiciach a dodával mi optimizmus, ktorý som veľmi často strácala. A tiež podpora rodiny, ktorá sa o mňa starala po operácii a postarala sa mi o dve malé deti.

Niekde som čítala, že ak už mať nádor v hlave, tak schwannóm 😊

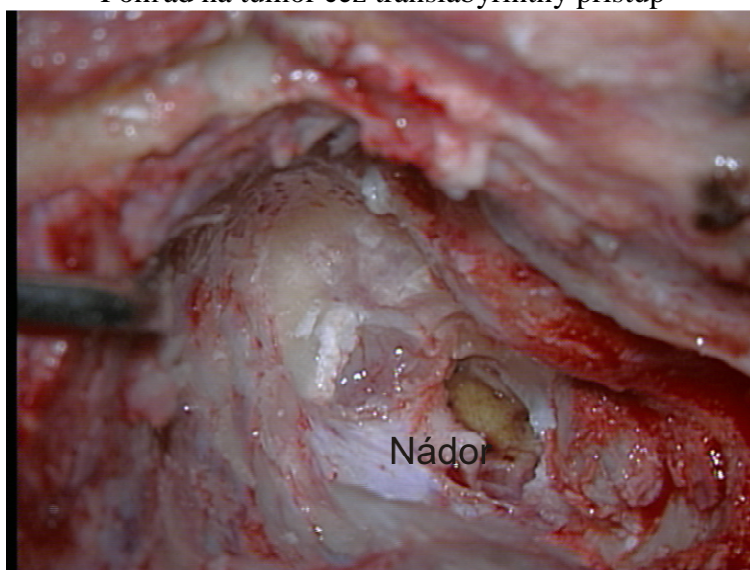
Fotografie sú na nasledujúcej strane:

## Fotografie

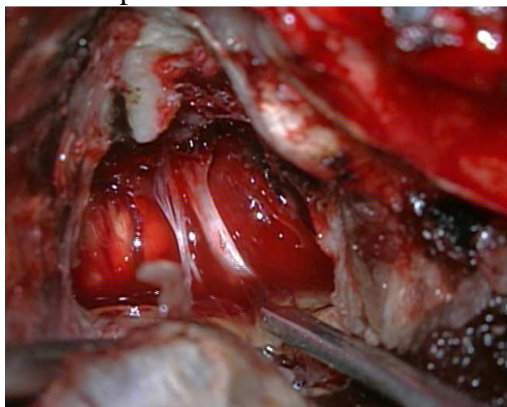
NMR obraz vestibulárního schwannómu vpravo (3 cm)



Pohľad na tumor cez translabyrinthný prístup



Pohľad operačným mikroskopom  
do pontocerebelárneho uhla  
po odstránení tumoru



Pohľad endoskopom  
do pontocerebelárneho uhla  
po odstránení tumoru

