

Meno:	Pavol	Veľkosť a umiestnenie nádoru:	19 × 8 mm, vpravo
Vek (pri operácii):	56	Miesto operácie:	UN L. Pasteura, Košice
Rok operácie:	2011	Operujúci lekár:	prof. MUDr. J. Koval', CSc.

1. Začiatok ochorenia

V roku 2004 som začal pociťovať šumenie, šušťanie na pravej strane hlavy v uchu. Nevenoval som tomu veľkú pozornosť. Pracujem ako záhradník a vo svojej práci denne pracujem so strojmi (kosačka, motorová píla, krovinorez). Myslel som si, že problémy súvisia s prácou. Keďže som začal pociťovať zhoršenie sluchu navštívil som ORL ambulanciu, kde mi vyšetřili sluch. Premerali mi sluch a po niekoľkých návštevách som dostal naslúchací prístroj. V tomto období som navštívil aj neurológa a opísal pani doktorke svoje problémy. V roku 2006 som bol na magnetickej rezonancii (ďalej MR) s výsledkom – nález ložísk splňujúce kritérium pre sklerózu multiplex (ďalej SM).

Po niekoľkých vyšetřeniach a následnej konzultácii s odborníkmi sa SM potvrdila. V rámci sledovania SM som vyšetřenie MR absolvoval v roku 2007 (2×), 2008, 2010, 2011. V januári 2011 na MR zistili ložisko vo veľkosti 19 × 8 mm – vestibulárny schwannóm.

Vo februári som bol na konzultácii v Bratislave na Kramároch, kde mi dali na výber z troch možností: operácia, ožarovanie alebo sledovanie a čakanie na ďalší vývoj. S nie dobrým pocitom som sa rozhodol pre ožarovanie. Po absolvovaní vyšetření som mal byť zaradený do programu k ožarovaniu.

Na internete som si vyhľadal viac informácií a našiel si pracovisko ORL kliniky v Košiciach. Na základe telefonického kontaktovania ma hneď pozvali na konzultáciu k profesorovi Koval'ovi. V apríli pri osobnom stretnutí mi hneď ponúkli odstránenie VS s presným termínom operácie. Na stretnutí s profesorom bola aj moja manželka, ktorá mi pri rozhodovaní pomohla. Operácia bola naplánovaná na 14. 6. 2011. Bol som milo prekvapený prístupom pána profesora a tiež takou rýchlou ponukou na riešenie problému.

2. Hospitalizácia

Do nemocnice som nastúpil 2 dni pred plánovaným zákrokom. Absolvoval som predoperačné vyšetřenia. Podrobne som bol oboznámený s postupom pri operácii a s možnými pozitívnymi aj negatívnymi následkami po zákroku. V utorok 14. 6. 2011 ráno som šiel na operačný sál. Zárok trval 5,5 hodiny. Na samotnú operáciu som veľmi nemyslel a nepripúšťal si zlý výsledok. Jediné ma trápilo, či sa preberiem z anestézy.

3. Pooperačné obdobie

Keď som sa prebral, cítil som sa veľmi zle, stále som zvracal. Napínalo ma celú noc po zákroku. Dva dni som nemohol nič jesť, nič som do seba nemohol dostať. Mohol som len trochu piť. Po 2 dňoch sa začal môj stav zlepšovať, cítil som sa lepšie a začalo mi postupne chutiť jesť. Tretí deň po operácii som sa postavil a prešiel po izbe. Postupne som sa prešiel po chodbe a na WC za pomoci vozíka. Personál na oddelení bol veľmi príjemný a pozorný.

Po 14 dňoch ma prepustili domov. Hneď po návrate domov mi začala z rany nad uchom vytekať tekutina. Po telefonicknej konzultácii s ambulanciou na ORL klinike v Košiciach som opäť nastúpil do nemocnice. Po previazaní rany sa stav začal zlepšovať. Domov som bol prepustený 12. 7. 2011.

Doma som chodil na pravidelné prechádzky, robil drobné práce v záhradke. V prvých týždňoch som mal problém si zvyknúť na jazdu na bicykli. Pred operáciou som jazdil rád a často. Teraz už jazdím menej a opatrnejšie. 1. 10. 2011 som nastúpil do práce na plný úväzok bez akéhokoľvek obmedzenia.

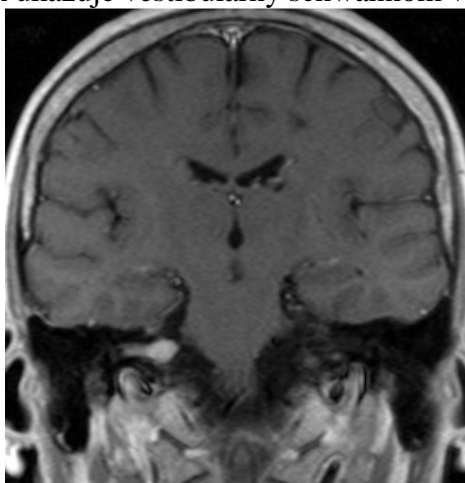
Po operácii ako následok nepociťujem slanú chuť na jazyku, na pravé ucho nepočujem a šumenie v uchu pretrváva. Zvykol som si na to a vo chvíľach, keď som zaujatý nejakou činnosťou, si šumenie v uchu neuvedomujem.

Rád by som aj touto cestou ešte raz poďakoval pánu profesorovi Kovaľovi, kolektívu lekárov a sestram na pooperačnom oddelení a ostatným pracovníkom ORL kliniky v Košiciach.

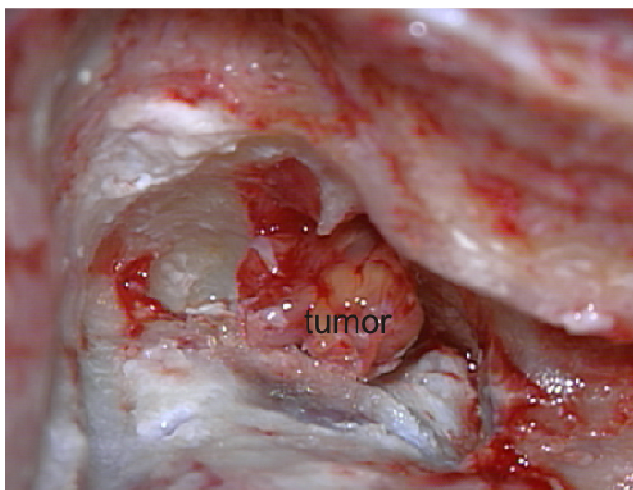
Ďakujem.

Fotografie

NMR ukazuje vestibulárny schwannóm vpravo



Translabyrinthný prístup vpravo
a pohľad na tumor



Endoskopia pontocerebelárneho uhla
po odstránení tumoru.
Pohľad na nervy VII, V a VI

