

Meno:	Oľga	Veľkosť a umiestnenie nádoru:	16 × 14 × 16 mm, vľavo
Vek (pri operácii):	56	Miesto operácie:	UN L. Pasteura, Košice
Rok operácie:	2011	Operujúci lekár:	prof. MUDr. J. Kovaľ, CSc.

Volám sa Oľga a mám 56 rokov. Budú to 4 mesiace, čo som bola operovaná na diagnózu vestibulárneho schwannómu.

Začiatok ochorenia

Moje problémy som si začala uvedomovať postupne. Najprv mi začalo šušťať v ľavom uchu, časom sa mi zhoršil sluch tak, že mobil som si automaticky prikladala k pravému uchu, a mávala som tiež časté bolesti hlavy. Neskôr sa pridali i závraty.

Už dlhšie som si hovorila, že by som mala ísť na vyšetrenie do ambulancie ORL, ale akosi som to stále odkladala. Nebyť náhodného stretnutia s mojou známou doktorkou, neviem, či by som sa odhodlala ísť.

Po základných vyšetreniach a po preliečení Unifloxom, Bioparoxom a Azatrilom akoby pocit hučania a zaliehania ustupoval. Kontrola Audio + Fowler ukázala podstatné zlepšenie, no tinnitus trval. Začala som užívať Betahistin Actavis, čo mierne zlepšilo moje závraty.

V miestnosti, kde bolo viac osôb som mala problém rozoznať, kto čo povedal. Inak som začala vnímať chuť jedla na ľavej strane jazyka. Výsledok tympanometrie: L: krivka typu A no s ťažko výbavným SR a tak ma p. doktorka poslala na CT spánkových kostí. Výsledok: postkontrastne sa v ľavom PCU kompletne vysycoval oválny, dobre ohraničený útvar veľkosti 16 × 14 × 16 mm. Diagnózu MR do týždňa potvrdila. Záver: TU v PC uhle vľavo – neurinóm šíriaci sa pozdĺž n. VIII do vnútorného zvukovodu.

Hospitalizácia

Vďaka pani doktorke, ktorá okamžite zistovala, ako moju situáciu riešiť a následne oslovila p. prof. Juraja Kovaľa, MD, PhD. CSc. som ešte v ten týždeň bola hospitalizovaná v Univerzitnej nemocnici L. Pasteura Košice a nasledujúci týždeň p. profesorom operovaná.

Pooperačné obdobie

Keď som sa prebrala z narkózy, všetko sa mi točilo, ako rýchlo premietajúci film. Každým dňom sa to však zlepšovalo, začala som sama chodiť, cvičiť vestibulárny tréning. Desať dní som mala hlavu obviazanú, potom mi umyli hlavu. Rana bola kľudná bez výtoky, po troch týždňoch hospitalizácie som bola prepustená. Týždeň na to som cestovala do Košíc za účelom vybratia stehov.

Po troch mesiacoch som absolvovala v Košiciach vyšetrenie na vestibulologickom pracovisku so záverom: periférna vestibulárna porucha 1. sin po exitpácii neurinómu n. VIII v štádiu statickej kompenzácie, pretrváva dynamická dysbalancia – dobrý priebeh kompenzácie.

Podakovanie

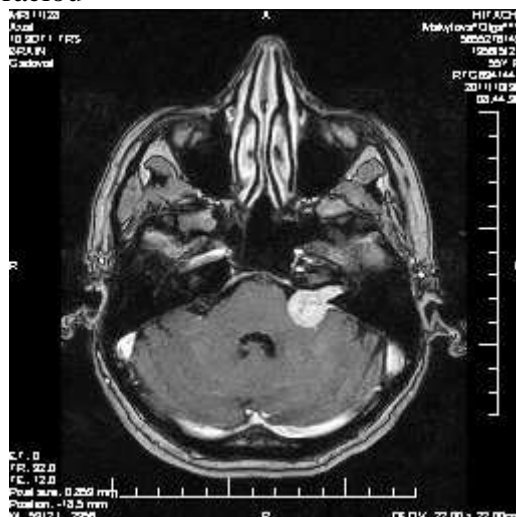
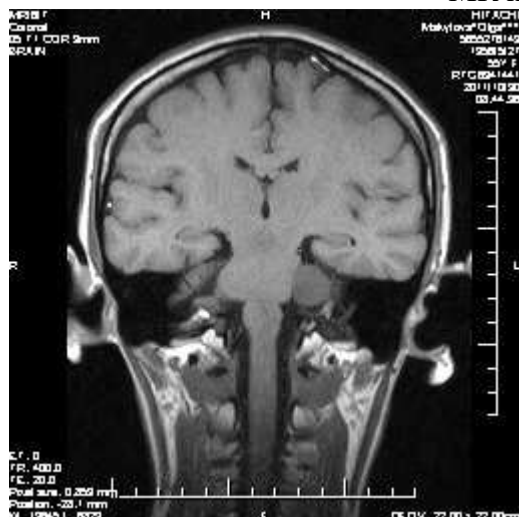
Veľká vďaka patrí p. profesorovi Kovaľovi za rýchle operačné riešenie, celému tímu lekárov a sestier, pomocnému personálu na oddelení ORL v Košiciach, kde sa vedia ukážkovo postarať o pacienta.

Taktiež veľká vďaka mojej pani doktorke, ktorej reakcia bola: „To je moja práca“, ale vďaka takejto práci bola moja diagnóza veľmi rýchlo zistená a riešená.

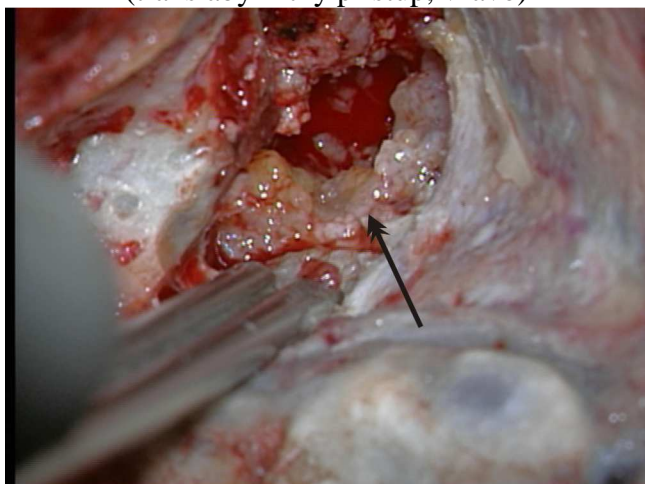
Kiež by mali také šťastie na lekárov i ďalší pacienti...

Fotografie

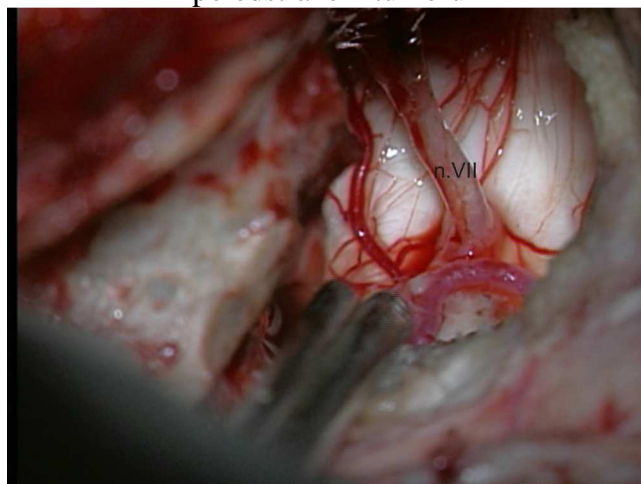
MR hlavy pred operáciou



Pohľad na nádor
(translabyrinthný prístup, vľavo)



Mikroskopický pohľad do pontocerebelárneho uhla
po odstránení tumoru



Endoskopický pohľad do pontocerebelárneho uhla po odstránení tumoru

