

Príbeh pacienta s diagnózou vestibulárny schwannóm

Meno:	František	Veľkosť a umiestnenie nádoru:	22 x 12 mm, vpravo
Vek (pri operácii):	42	Miesto operácie:	UN L. Pasteura, Košice
Rok operácie:	2012	Operujúci lekár:	prof. MUDr. J. Kovaľ, CSc.

Od detstva sa mi často opakoval zápal stredného ucha na pravej strane. Po preliečení antibiotikami sa to na čas upokojilo, a potom znovu vrátilo. V dospelosti mi už dlhé obdobia tiekol z ucha hnis; zvykol som si na to, ale okolo roku 2000, keď som mal 30 rokov, sa pridali aj bolesti a závraty v hlave.

V roku 2001 som bol na **prvej operácii pravého ucha** v Prešove, pri ktorej sa zistil veľký hnisavý vak v kosti. Do konca roku 2004 bolo pravé ucho v Prešove ešte 2-krát operované – stále sa mi tam vracal zápal. V lete 2004 som mal v Prešove operované aj ľavé ucho, aj tam som mal cholesteatóm, ale ten sa podarilo úplne odstrániť a ľavé ucho mám zdravé. V roku 2009 som operáciu pravého ucha absolvoval u pána prof. Kovaľa vo FN v Košiciach. Dva roky po tejto operácii pán profesor povedal, že je to ucho vyliečené.

V roku 2011 po chirurgickom odstránení podkožného útvaru na chrbte sa mi tam potvrdil zhubný nádor. Viackrát som bol na chirurgickom zákroku a chodil som aj na rádioterapiu. V rámci vyšetrení som bol opakovane aj na magnetickej rezonancii hlavy. Potvrdil sa len **tumor** na pravej strane hlavy s veľkosťou 22 x 12 mm.

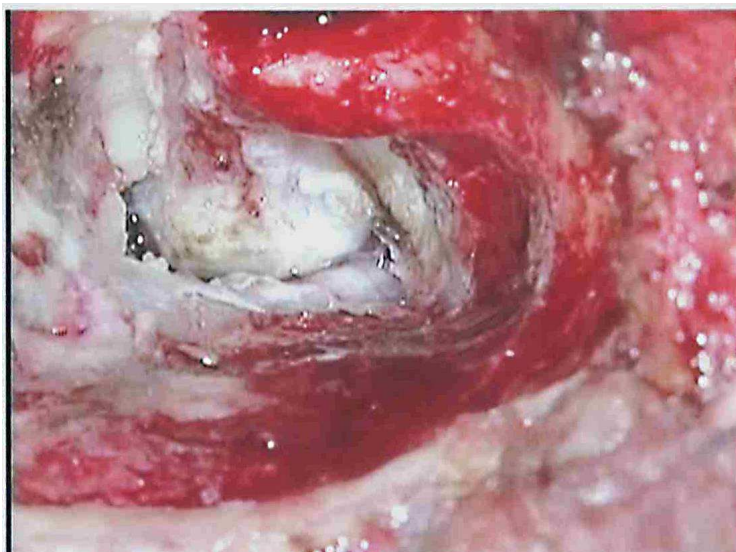
V roku 2012, začiatkom mája som bol na kontrole pravého ucha u pána prof. Kovaľa. Keď sa pán profesor pozrel aj na magnetickej rezonancii hlavy, hneď mi navrhol **operáciu**. Dovtedy som si myslel, že je to možné iba na neurochirurgii. Do Košíc na ORL som nastúpil 13. 5. 2012. Na chrbte som mal čerstvú plastiku kože, po operácii 25. 4. 2012 v Prešove. Hneď mi začali infúzne podávať antibiotiká. Absolvoval som ešte predoperačné vyšetrenia a ráno 15. 5. 2012 tesne pred operáciou zavedenie katétra na ARO.

Po operácii som sa prebral na prebúdzacej izbe. Hlava ma bolela. Poobede ma previezli na izbu oddelenia ORL a nasadili infúziu proti bolesti. Bolesť mi rýchlo ustúpila, mal som závrat. Jeden deň som nejedol skoro nič, len som pil tekutiny. Na druhý deň som začal jesť, jedlo malo zvláštnu chuť v ústach. Tretí deň mi vybrali katéter, potom som vstal a pomaly sa prešiel na WC. Hlava sa mi trochu točila, ale iné problémy som nemal. Počas hospitalizácie mi pravidelne prelepovali aj pooperačnú ranu kože na chrbte. Na pätnásty deň po operácii ma prepustili z nemocnice. Po ceste domov som išiel hneď do Prešova na plastickú chirurgiu.

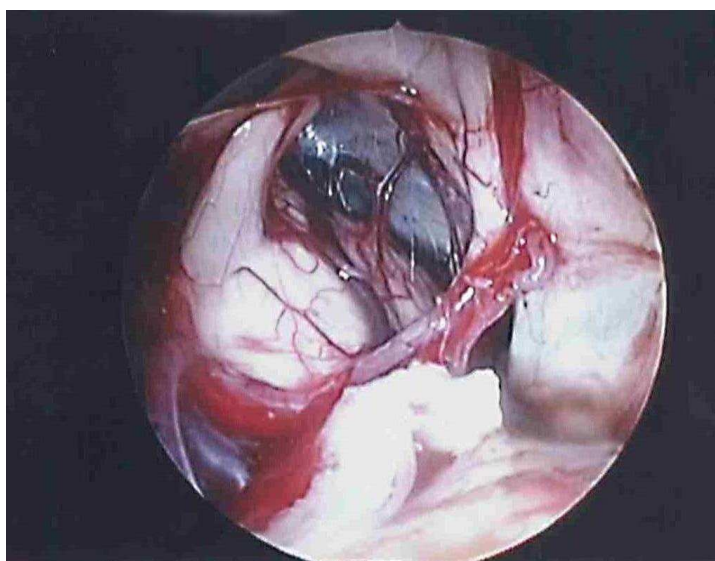
Momentálne, **2,5 mesiaca po operácii** neurinómu, sa mi trochu točí hlava, ale iné problémy s hlavou nemám. Na kontrolu k p. profesorovi mám prísť až o rok. S kožou na chrbte mám stále problém a už s tým chodím na plastickú chirurgiu do Košíc.

Touto cestou by som sa chcel poďakovať p. prof. Kovaľovi, aj všetkým na celej klinike za nezištnú ochotu pomáhať. Mne už pomohli dvakrát.

Fotografie



Pohľad na vestibulárny schwannóm, transotický prístup vpravo.



Endoskopický pohľad do operačnej rany po odstránení nádoru.