

Meno:	Iveta	Veľkosť a umiestnenie nádoru:	4,3 cm vľavo
Vek (pri operácii):	45 rokov	Miesto operácie:	UN L. Pasteura Košice
Rok operácie:	Júl 2013	Operujúci lekár:	Prof.MUDr. Juraj Koval', CSc.

Ja a môj kamarát schwanóm.

Ahojte, volám sa Iveta, celkom obyčajná baba až na pár maličkosť. Naskôr som podstúpila operáciu chrbtice, potom aj hlavy.

Chrbtica ma bolievala už pár rokov, ale koho nebolí. Až jedného dňa 5.12.2011 som musela navštíviť lekára, lebo bolesť bola ukrutná. Lekár skonštatoval, že sa operáciou nevyhnem. Bolesť mi vrážali do stehenného kĺba a bola som si istá, že problémom je kĺb. Bolesť boli tak veľké, že som už s nohou nevedela manipulovať – obúvať sa, ísť po schodoch. Nohu som ťahala za sebou a krívala som. Samozrejme, že ma hádzalo, ľudia po mne pozerali, no nevadilo mi to. Najskôr som podstúpila rehabilitáciu, obstreky, lieky pobyt v nemocnici. Aj tak mi nič nepomohlo. V nemocnici som dostala obštrukciu priamo pod kontrolou CT priamo do platničiek. Pomohlo mi to na jeden deň. Nikto mi nechcel veriť, ani primárka, že mám také veľké bolesti, pokiaľ som nespada pred jej očami. Rozhodla sa operácia v Žiline. Tam by ma aj operovali, ale termín bol až na november 2013. Preto som sa rozhodla ísť do Ružomberka. Tam som bola pánom prednostom na konzultácii a následne aj operácii. Operácia chrbtice bola úspešná. Bolesť kĺbu prestali.

Maródovala som jeden rok. Všimla som si, že horšie počujem na ľavé ucho a stále ma bolela hlava. Navštívila som ušného lekára, ktorý ma poslal na magnetickú rezonanciu. Zistili mi nádor v hlave. Nakoľko som dôverovala po úspešnej operácii chrbtice Ružomberku, išla som tam opäť aj s týmto problémom. Nádor bol taký veľký, že pán prednosta ma oboznámil s rizikami operácie, najväčším rizikom bola moja smrť. Neprajem ten pocit nikomu. Hlavu som mala ako dyňu, menila sa mi nálada z minúty na minútu. Všetko mi vadilo, bola som nervózna. V tom čase som začala zle vidieť a začala som nosiť okuliare do diaľky. Podstúpila som operáciu 1.3.2013. Pri operácii som mala zástavu srdca, a preto mi urobili len histológiu. Histológia potvrdila vestibulárny schwanóm. A vtedy som sa dozvedela meno môjho kamaráta. Po tej operácii sa bolesti hlavy neustále zväčšovali. Nebolo som mnou rady a bola som neznesiteľná. Na 3-4. Deň po operácii ma z Ružomberka poslali domov aj s nádorom v hlave. Poslali ma na onkológiu do Trenčína, na ožarovanie. Pani doktorka v Trenčíne nevedela, čo so mnou, pre veľkosť nádoru. Poslala ma do Bratislavy tiež na onkológiu. Pán primár v Bratislave, keď zbadal výsledky magnetickej rezonancie zalomil rukami a povedal mi, mám problém. Stereotaktickú liečbu mi neodporúčal a povedal mi, že sa operácii nevyhnem. Ja som sa operovať vtedy nechcela dať, mala som veľký strach.

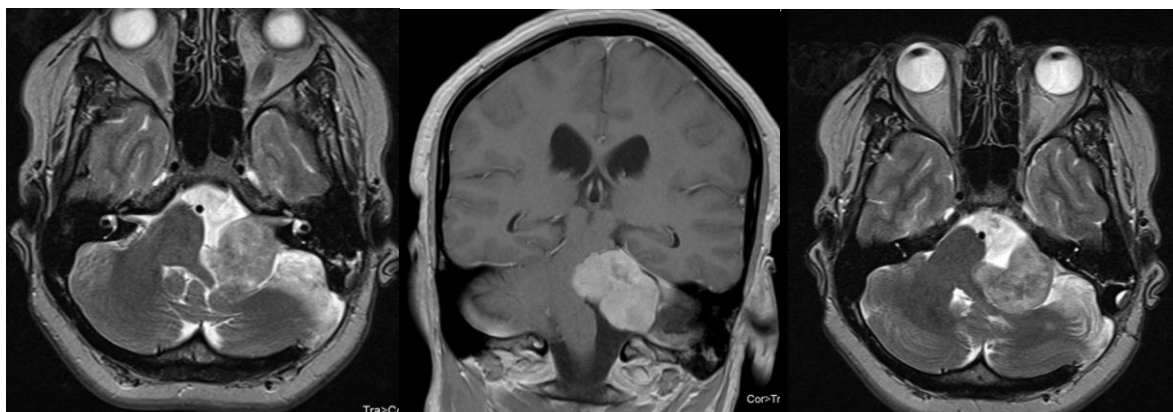
Išla som domov a začala som hľadať informácie o mojom kamarátovi na internete – čo dokáže schwanóm a čo ja. Našla som stránku príbehov pacientov s vestibulárnym schwanómom, ktorí boli operovaní na ORL klinike v Univerzitnej nemocnici L. Pasteura v Košiciach. Prišla som do Košíc na konzultáciu a mesiac po konzultácii som 16.7.2013 bola operovaná a vybrali mi celý nádor – dostala som z operácie aj fotografie ako pamiatku na bývalého kamaráta – schwanóm. Som 6. Deň po operácii a píšem tento príbeh. Cítim sa skvele. Návšteva u pána profesora bola príjemná a dostala som nádej na nový život. Teraz mám hlavu čistú. Mám úsmev na tvári a má radosť žiť. Už chodím sama okolo postele, na WC, cítim sa výborne a to vďaka celému kolektívu ORL kliniky v Košiciach pod vedením pána profesora Koval'a. V nemocnici som bola dva týždne. Potom ma prepustili domov. Mala som ešte stehy.

Doma som strávila ďalší týždeň so svojou rodinou. Po troch týždňoch som pricestovala vlakom aj s kamarátkou do Košíc a vybrali mi stehy. Cítim sa veľmi dobre.

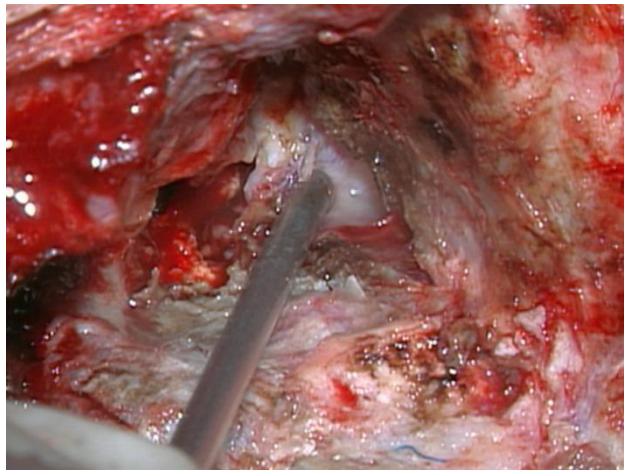
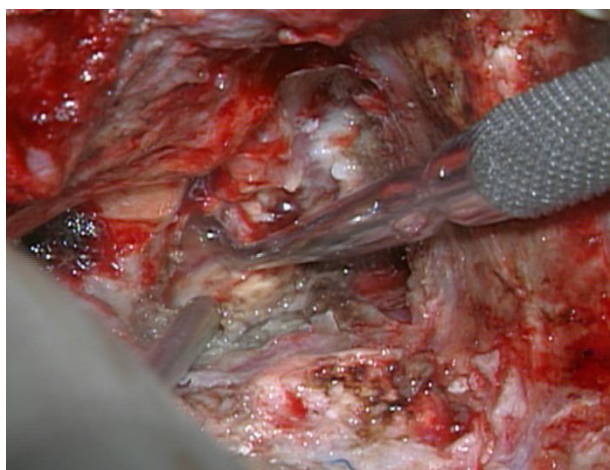Iveta

NMR pred operáciou v UNLP a po operácii v Ružomberku

Gigantický vestibulárny schwanóm - mozgový kmeň je pretlačený na druhú stranu za strednú čiaru.



Pohľad do translabyrinthnej kraniotómie a na tumor



Endoskopia ukazuje, že exstirpácia nádoru je úplná – zachované nervy: n. V, n. VI, n. VII, n. IX

