

Príbeh pacientky s diagnózou vestibulárny schwannóm

Meno:	Simona	Veľkosť a umiestnenie nádoru:	TU intrameatálny s časťou v PC uhle 0,5 cm vpravo
Vek (pri operácii):	33	Miesto operácie:	FN L. Pasteura Košice
Rok operácie:	2010	Operujúci lekár:	prof. MUDr. Juraj Kovaľ, CSc.

Volám sa Simona a mám 38 rokov. Som z Bratislavy a k dnešnému dňu (29. 5. 2015) som bola pozitívne vyradená z dispenzarizácie (po piatich rokoch úspešného sledovania prof. Kovaľom od operácie).

1. Začiatok ochorenia

Moje problémy s rovnováhou a celkovo zdravotným stavom sa začali v roku 2009 na jeseň – začala sa mi točiť hlava a odpadávala som. Mala som pocit, že mam problémy s tlakom, ale po návšteve lekára a vyšetrenia MR na Antolskej v Bratislave mi bola oznámená diagnóza D33.3 – nezhubný nádor hlavových nervov, a tu sa začala moja cesta, ☺ ktorá mala našťastie úspešný koniec; samozrejme vďaka pánu profesorovi Kovaľovi, ktorému som nesmierne vďačná!!

Na nemocnicu na Antolskej som zanevrela, a to z toho dôvodu, že ma „odpálkovali“ spôsobom, že nech nerobím paniku, veď s takou chorobou sa dá žiť!!! Tak som sa opýtala dotyčného doktora (nebudem ho menovať, lebo to meno si už ani nepamätám; predsa 5 rokov je dlhý čas), či je normálne pri dvoch deťoch vo veku 3 a 7 rokov bežné odpadávať a tváriť sa, že všetko je OK?!

Viackrát som kliniku na Antolskej nenavštívila a neľutujem to. Pomohla mi vlastne moja „naj“ kamarátka Martina, ktorá mala skúsenosti s primárkou detského oddelenia ORL na bratislavských Kramároch (opäť si meno nepamätám, bohužiaľ už nie je medzi nami). Spojila som sa s ňou a ona mi odporučila prof. Kovaľa. Rozhodla komunikácia s klinikou ORL a chirurgie hlavy a krku v Košiciach vo FN L. Pasteura. Situácia nabrala rýchly spád... Pán profesor mi vysvetlil v čom spočíva moja diagnóza a hlavne ma upokojil. Dal mi na výber a ja som sa rozhodla správne – pre operáciu hlavy. Celú dokumentáciu má prof. Kovaľ, s ktorým sme sa dohodli, že budem zároveň spolupracovať na jeho výskume...

2. Hospitalizácia

Vo februári roku 2010 som bola prijatá na spomínanú kliniku v Košiciach. Predoperačné vyšetrenia som absolvovala v Bratislave a v Košiciach som podstúpila už len príjem a následnú úspešnú operáciu. Po desiatich dňoch som odchádzala šťastná s manželom za mojimi deťmi do Bratislavy!

Úprimne sa priznám, nemám chuť opisovať priebeh operácie, keďže si z nej nič nepamätám, veď som bola pod narkózou. Dôležité bolo pre mňa prebudenie, a to bol skvelý pocit, lebo som zaspávala pri profesorovi, teda presne povedané, on stál pri mne, keď som ležala na operačke a stál opäť pri mne, keď som sa prebrala z narkózy. Jeho prvá otázka znela: pani Fajkusová, počujete ma? A ja som iba prikývla, že ÁNO a vedela som že operácia bola úspešná!

Následne nato sa o mňa staral skvelý tím z kliniky, ktorému by som sa chcela zároveň ešte raz poďakovať: od pána profesora až po pani upratovačku! Zhrniem to: bolo mi ctou spoznať pána profesora a spolupracovať s ním!!! Veľká vďaka!

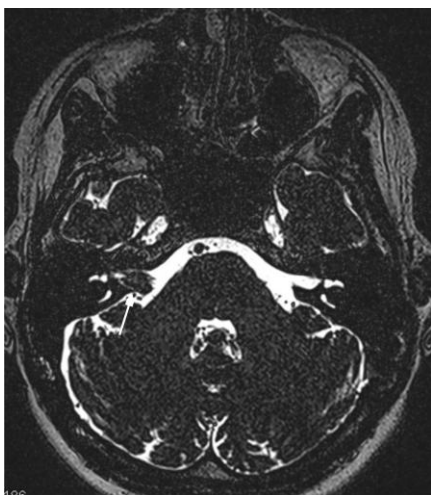
3. Pooperačné obdobie

Po piatich rokoch na pravé ucho skoro vôbec nepočujem a neuveríte mi, vôbec mi to neprekáža, veď mám predsa ešte jedno a na to počujem až príliš dobre. ☺ Neľutujem, že som sa rozhodla pre operáciu, aj napriek následkom, o ktorých som vedela. To rozhodnutie, ktoré som spravila pred piatimi rokmi by som urobila znova, hoci som predsa len váhala, či sa pustím do operácie hlavy...

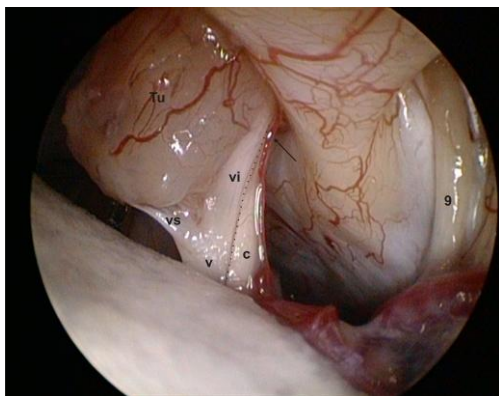
Po roku od operácie som opäť začala športovať a žiť naplno tak ako pred operáciou... A nemyslím iba sama na seba – mám dve krásne zdravé deti a neskutočne obetavého manžela. Stál vždy pri mne i vtedy, keď som sa rozhodla ísť na riskantnú operáciu pri dvoch malých deťoch. A som tu, zdravá a šťastná, a to iba vďaka prof. Kovaľovi.

V uchu, na ktoré skoro vôbec nepočujem hovorené slovo, mi stále píska, hučí a šušťí, ale aj s tým sa dá žiť. A nedá mi nespomenúť krásny fakt, že sa vyspím ako malé bábo: ľahnem si na zdravé ucho a nepočujem nič – dokonalý spánok mám zaručený. ☺ Čiže aj napriek tomu, že nádor bol úspešne odstránený a že ja po piatich rokoch strácam sluch na operovanom pravom uchu, neľutujem operáciu!!! Odporučila by som ju každému, kto sa stretne s takou diagnózou ako ja.

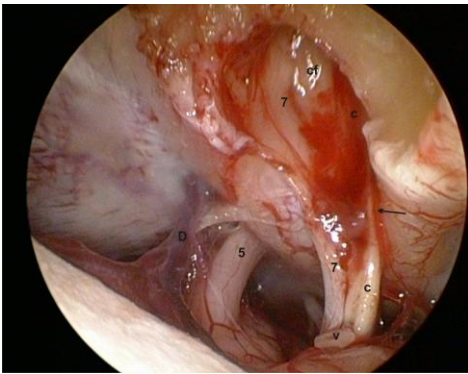
Ešte raz vďaka a budem sa opakovať – bolo mi ctou spolupracovať s profesorom Kovaľom.



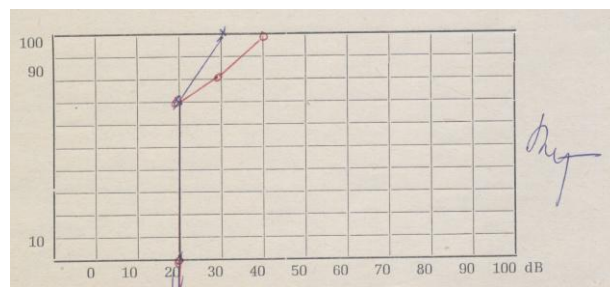
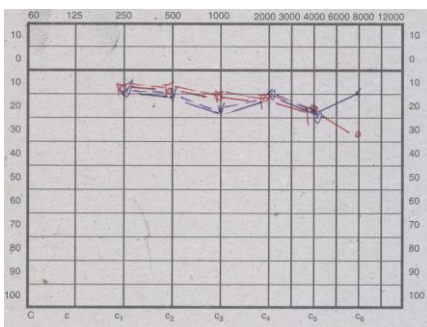
Biela šípka ukazuje na nádor vestibulárny schwanóm vpravo.



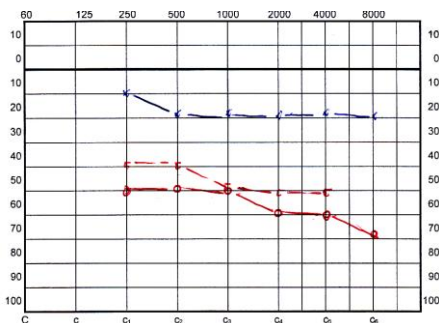
Pohľad na nádor po otvorení vnútrolebkového priestoru retrosigmoidným prístupom.



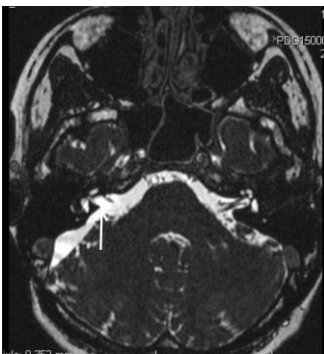
Pohľad do operačného poľa: nádor je úplne odstránený, zachovaný je sluchový a tvárový nerv v dobrej kvalite ako aj tepna vyživujúca vnútorné ucho – šípka.



Po operácii ostal zachovaný sluch – viď. audiogramy



Audiogram po piatich rokoch ukazuje zhoršenie sluchu na úroveň 50dB. Pacientka má pocit, že na ucho na operovanej strane nepočuje.



Posledná magnetická rezonancia po piatich rokoch od operácie ukazuje, že žiadny reziduálny nádor sa v operovanej oblasti nenachádza. Šípka ukazuje na operovanú oblasť.