

Príbeh pacientky s diagnózou vestibulárny schwannóm

Meno:	Martina	Veľkosť a umiestnenie nádoru:	4,5 cm, vľavo
Vek (pri operácii):	29	Miesto operácie:	UN L. Pasteura, Košice
Rok operácie:	2016	Operujúci lekár:	prof. MUDr. Juraj Kovaľ, CSc.

Začiatok ochorenia

Moje problémy začali približne pred 3,5 rokmi, keď som začala slabšie počuť na ľavej strane. Nebudem to podrobnejšie opisovať, ale za toto obdobie som navštívila 4 lekárov, jedla som lieky, ležala som v nemocnici na infúznej liečbe, chodila som na akupunktúru, k súkromnému ORL lekárovi – bez žiadneho zlepšenia, dokonca mi chceli voperovať ušný strojček. Počas týchto rokov som úplne stratila sluch na ľavej strane a začali sa pridružovať problémy s rovnováhou, únava, hučanie v hlave a mimovoľné kmitanie ľavej ruky a nohy. Nebolo to však nič také výrazné; viacero príznakov som si uvedomila až s odstupom času; fungovala som úplne normálne.

Za celé toto obdobie ma žiadny lekár neposlal ani na CT, ani na MRI. Až raz som sa u lekárky spýtala či by ma nemohla poslať na MRI. S odpoveďou „keď chcete tak choďte“ ma objednali o tri týždne na MRI a výsledok o ďalších 10 dní. A na MRI už bolo všetko jasné: nezhubný nádor hlavových nervov – neurinóm a obrovský, gigantický ako sa neskôr lekári vyjadrili. Diagnostikovali ma v nemocnici na Antolskej ulici v Bratislave, s tým, že mám prísť o týždeň na konzultáciu s operatárom. Bol to veľmi dlhý týždeň. Za tento čas som samozrejme preštudovala veľa vecí na internete, aj túto stránku, pridala som sa do skupiny na FB, kde sa zoskupujú pacienti s rovnakou diagnózou, pozerala som rôzne videá pacientov a ich príbehy.

Po preštudovaní som si uvedomila, že najpravdepodobnejšia bude operácia a to, že môj nádor patrí medzi tie väčšie. Do úvahy pre mňa prichádzali 4 strediská Košice, Banská Bystrica, Bratislava a Praha. Po porade s viacerými lekármi aj z Čiech aj s pacientmi, ktorí už boli operovaní, som sa rozhodla pre profesora Kovaľa a Univerzitnú nemocnicu L. Pasteura. Toto rozhodnutie som neľutovala.

Hospitalizácia

Po konzultácii s profesorom Kovaľom, ktorý ma informoval o všetkých rizikách, ale zároveň aj o pozitívnych prípadoch pacientov s rovnakou diagnózou a podobnou veľkosťou nádoru, sme sa dohodli na termíne operácie o 3 týždne, keďže nádor už tlačil na ostatné časti v mozgu. Operácia prebehla translabyrinthným spôsobom. Veľmi som sa bála hlavne parézy a s tým súvisiacich problémov. Do nemocnice som nastúpila v nedeľu a operácia prebehla hneď v utorok ráno. V pondelok som absolvovala ešte vyšetrenia a zaviedli mi centrálnu kanylu a neskôr aj katéter.

Po operácii som sa na chvíľu zobudila na ARO, kam dávajú všetkých pacientov a následne som bola premiestnená na ORL oddelenie, kde som ležala ďalšie dva týždne.

Operácia dopadla dobre. Po operácii som mala pár dní dvojité videnie, čo sa postupne zlepšovalo. Paréza sa úplne prejavila až približne 3 dni po operácii. Postupne mi lekári dávali dole všetky hadičky a vybrali stehy z brucha. Už približne po týždni som dokázala skoro všetko robiť sama, aj keď opatrne a pomaly.

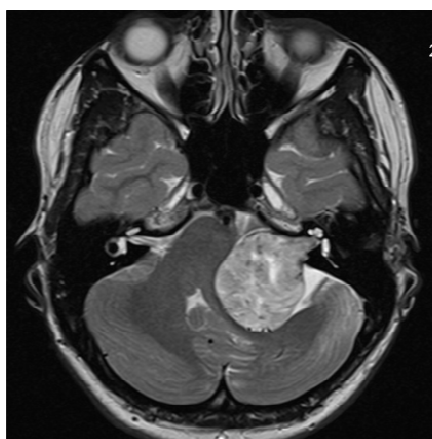
Pooperačné obdobie

Po 3 týždňoch od operácie som išla naspäť do Košíc na vybratie stehov. O týždeň nato som začala s rehabilitáciou tváre pre parézu. Najnepríjemším príznakom parézy bolo pre mňa suché oko a dosť často som si musela kvapkať očné kvapky. Po približne mesiaci od operácie som dokázala fungovať úplne normálne.

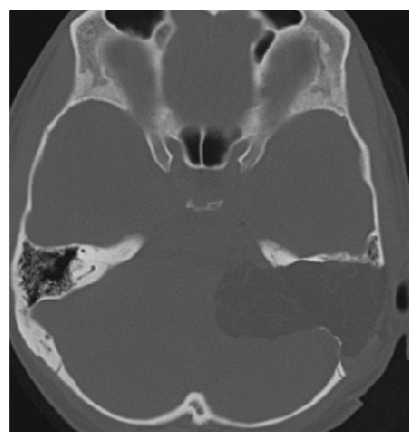
V čase keď píšem tento príbeh je skoro tri mesiace po operácii. Chodím ešte sa rehabilitovať, ale voľným okom už nie je skoro nič vidieť. Odvážim sa tvrdiť, že okrem straty sluchu mi neostali žiadne následky. Niekedy v zlom počasí cítim jazvu a ešte stále kvapkám očné kvapky, hoci čím ďalej, tým menej, predsa len je to ešte iba 3 mesiace po operácii.

Pacientom odporúčam, aby sa nezľakli, keď zistia svoju diagnózu. Ako som sa tu dočítala, keď už mať nádor, tak schwannóm. Chcem sa týmto poďakovať celému tímu lekárov aj sestričiek v Košiciach a hlavne prof. Kovaľovi, ktorý je veľký odborník a má veľa skúseností a aj napriek tomu, že môj nález bol veľký, dokázal to dotiahnuť do úspešného konca.

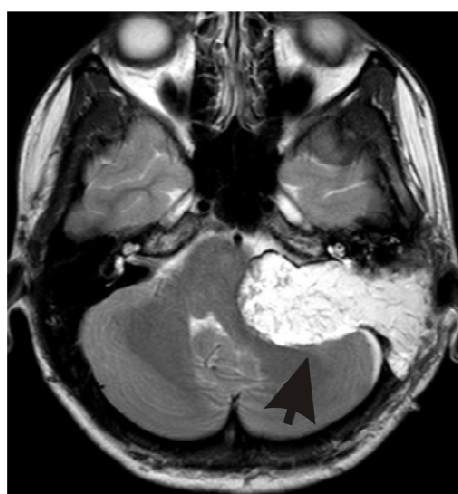
Fotografie



Obrázok ukazuje veľký vestibulárny schwannóm vľavo.



Obrázok ukazuje rozsah translabyrintnej kraniotómie vľavo.



Obrázok ukazuje, že nádor bol odstránený úplne. Šípka ukazuje na tukové obliteračné tkanivo.